Lane Medical Library

Aus der Augenklinik der Königlichen Charité
(Direktor: Geh. Rat Prof. Dr. Greeff)

Ueber einen Fall von Quadrantenhemianopsie nach Schussverletzung des Hinterhauptes im Felde

Inaugural-Dissertation
zur Erlangung der
Medizinischen Doktorwürde
an der
Friedrich-Wilhelms-Universität
zu Berlin.

Von

Ernst Löher
aus Menden (Westf.)

Tag der Promotion: 25. März 1918

Emil Ebering, Berlin NW 7, Mittelstraße 29

1918

Gedruckt mit Genehmigung
der
Medizinischen Fakultät der Universität Berlin

Dekan: Prof. Dr. Franz
Referent: Prof. Dr. Greeff
Prof. Dr. Krückmann

Meinen lieben Eltern

Unter den mannigfaltigen Verwundungen in dem gegenwärtigen Kriege spielen die Augenverletzungen und Sehstörungen eine bedeutende Rolle. Die erneute Kampfesweise gegen früher, wie Schützengrabenkrieg, Kämpfe in liegender Stellung u. a. bringt es mit sich, daß der Kopf am meisten den Verwundungen ausgesetzt ist und infolgedessen Augenstörungen weit häufiger als in früheren Kriegen zur Beobachtung kommen. Schreiber schätzt ihre Zahl auf ca. 5%, Uhthoff auf etwa 8% aller überhaupt vorkommenden Kriegsverletzungen.

Ein recht häufiges und interessantes Bild unter allen Verletzungen des Sehorgans bieten die hemianopischen Störungen nach Schädelschüssen, die in Friedenszeiten zu den Seltenheiten gehören. Uhthoff schätzt sie auf ca. 9% von allen Verletzungen der Sehbahn. Die in Friedenszeiten vorkommenden Hemianopsien sind meist durch Hirnleiden, wie Syphilis, Tumoren oder durch traumatische Verletzungen der zentralen Sehbahnen veranlaßt. Unter den von Becke (1904) aus der Literatur der letzten 10 Jahre zusammengestellten 175 Fällen von Erkrankungen des Hinterhauptlappens waren 151 mit Hemianopsie, die durch Trauma, Tumoren oder meist durch Erweichungsherde oder Abszesse entstanden waren. Lenz (1905) berichtete über 92 Fälle von Hemianopsie. 5 Fälle darunter waren durch Trauma veranlaßt, 1 Fall durch Schußverletzung.

Das während des Krieges reichlich gesammelte Material von Hemianopsien nach Schußverletzung hat durch die

Eigenart seiner Entstehungsweise manche neue Gesichtspunkte zur Lehre von der Hemianopsie gebracht.

Derartige Erkrankungen, Hemianopsie oder Halbblindheit, kommen dadurch zustande, daß auf einer Seite des Gehirns das Sehzentrum bezw. die Sehsphäre verletzt wird, wodurch symmetrisch die beiden Hälften des Gesichtsfeldes ausfallen, die mit der verletzten Gehirnhälfte durch die Sehbahn in Zusammenhang stehen.

Dieses Symptom der einseitigen Zerstörung der Sehbahn erklärt sich aus der Semidekussation der Optikusfasern. Die von der rechten Netzhauthälfte des rechten Auges herkommenden Fasern bilden ungekreuzt mit den gekreuzten Fasern der rechten Netzhauthälfte des linken Auges den rechten Tractus optici; es gehören somit zum rechten Tractus die beiden rechten Netzhauthälften, also im Projektionsbilde die beiden linken Gesichtsfeldhälften. Die Vorgänge der Außenwelt, die links von der Mittellinie des Gesichtsfeldes wahrgenommen werden, werden daher durch den rechten Tractus opticus bis zur Rinde der rechten Hemisphäre geleitet, wie ebenso Störungen des Gesichtsfeldes auf der linken Seite eine Verletzung der Sehbahn rechts anzeigen. Das Umgekehrte gilt für das rechte Gesichtsfeld.

Die Tractus optici ziehen divergierend nach rückwärts und gelangen zu den primären, subkortikalen Optikuszentren, von denen das Corpus geniculatum externum, der vordere Vierhügel und der Thalamus opticus die wichtigsten sind.

Von diesen Zentren zieht ein Teil der Fasern zu den Kernen des Okulomotorius, der andere Teil der Sehstrahlung zur Hirnrinde; hier endigen die Fasern in den Ganglienzellen der Rinde. Auf dem Wege zur Rinde passiert die Sehstrahlung das tiefe Mark des unteren Scheitellappens und Okzipitallappens und gelangt vorwiegend an die mediale Fläche des letzteren in die Umgebung der Fissura calcarina, in die durch den Vicq d'Azyrschen Streif ausgezeichnete

Sehsphäre. Diese umfaßt hauptsächlich den Cuneus und den Lob. lingualis.

Die Kenntnisse über den Verlauf der optischen Fasern sind insofern von Wichtigkeit, als sie uns gestatten, den Sitz einer Läsion in der Optikusbahn genau zu bestimmen. Andererseits läßt sich aus dem Sitz der Verletzung der Sehbahn ein Schluß auf die Form des Gesichtsfeldausfalls ziehen, wie aus dem Gesichtsfelddefekt hinwiederum der Angriffspunkt der Verletzung der Sehbahn im Gehirn näher bezeichnet werden kann.

Nach dem Sitz und der Art der Verletzung der Sehbahn entstehen verschiedene Arten von Sehstörungen.

Liegt die Läsion im Optikus selbst, d. h. vor dem Chiasma, so entsteht ein Gesichtsfelddefekt nur in einem Auge, oder die in beiden Augen auftretenden Defekte sind nicht homonym gelegen. Diese einseitigen Affektionen des Gesichtsfeldes fallen jedoch nicht unter die Bezeichnung „Hemianopsie"; vielmehr reservieren wir diesen Ausdruck für ganz bestimmt gestaltete Gesichtsfeldstörungen beider Augen. v. Graefe definiert ihn: „Nicht selten ereignet es sich, daß auf beiden Augen die eine Hälfte des Gesichtsfeldes fehlt, und zwar kommen zahlreiche Fälle vor, wo auf dem rechten Auge die rechte, auf dem linken Auge auch die rechte, oder umgekehrt, auf beiden Augen die linke fehlt, während es nicht gar häufig vorkommt, daß auf dem rechten Auge die rechte Hälfte, auf dem linken Auge die linke Hälfte fehlt."

v. Graefe gibt in dieser Definition zugleich eine Einteilung der Hemianopsie in zwei Arten, je nachdem in beiden Gesichtsfeldern die gleichnamigen oder ungleichnamigen Hälften fehlen.

Derartige heteronyme oder homonyme Gesichtsfelddefekte sind stets die Folge von Unterbrechungen der Sehbahn im Chiasma oder jenseits des Chiasmas.

Selten kommt es vor, daß die Optikusfasern einzeln geschädigt werden, sowohl alle im Chiasma sich kreuzenden als auch die sich nicht kreuzenden Fasern. Man spricht dann von einer ungleichseitigen oder heteronymen Hemianopsie, da entweder beiderseits die äußeren temporalen oder seltener die inneren nasalen Gesichtsfeldhälften ausfallen.

Wird der Tractus nervi optici in seinem ganzen Umfange geschädigt, so entsteht eine gleichseitige, laterale oder homonyme Hemianopsie. Bei Sitz der Affektion im rechten Traktus verlieren beiderseits die rechten Netzhauthälften ihre Funktion; es fallen also im Projektionsbilde die linken Gesichtshälften aus; man spricht deshalb von einer linksseitigen Hemianopsie. Bei Durchtrennung des linken Traktus würde dementsprechend eine rechtsseitige Hemianopsie erfolgen.

Dieselben Ausfallserscheinungen treten ein, wenn die Sehbahn weiter zentralwärts beschädigt wird, oder wenn Rindenherde im Cuneus das Zentrum der einen Occipitalrinde vollständig zerstören.

Während man diese kompletten homonymen Hemianopsien in der Regel in der Friedenszeit zu Gesicht bekommt infolge von Erweichungen oder Blutungen, die direkt oder indirekt die Sehbahn in einem Occipitallappen alteriert haben, so sehen wir jetzt infolge von Schußverletzungen ganz ungewöhnliche Formen der zentralen Sehstörung.

Ist die obere Lippe der Fissura calcarina durch den Schuß verletzt worden, so entsteht das Bild der Hemianopsia inferior; bei Verletzung der unteren ist die Folge ein Gesichtsfelddefekt nach oben. Denn „die obere Kalkarinalippe empfängt die Lichtempfindung von dem dorsalen Retinaquadranten, die untere Kalkarinalippe die von dem ventralen Retinaquadranten.“ (Henschen.)

Da sehr oft die Schußverletzungen beide Occipitallappen

betreffen, so ist die doppelseitige Hemianopsie die häufigste Folge; jedoch sind die Defekte je nach der Art der Verletzung äußerst verschieden in ihrer Ausdehnung, im Gesichtsfeld aber meist genau symmetrisch.

Wird nur ein Teil des Sehzentrums im Hinterhauptlappen beschädigt, wie es je nach der Rasanz oder der Richtung des Geschosses häufig der Fall ist, so werden in der Netzhaut diejenigen Partien funktionsunfähig, die durch die Fasern der Sehbahn mit den lädierten Teilen des Hinterhauptlappens in Zusammenhang stehen, im Gesichtsfelde erhalten wir also dementsprechende Defekte in den einzelnen Quadranten.

Dieses Symptom der partiellen Schädigung der Sehbahn nennen wir Quadrantenhemianopsie.

Im eigentlichen Sinne des Wortes müssen wir als Quadrantenhemianopsie das genau mathematisch berechnete Viertel des Gesichtsfeldes auffassen; der Gesichtsfelddefekt müßte also unter pathologischen Zuständen der Sehbahn scharfe Begrenzung im vertikalen wie im horizontalen Meridian zeigen.

Nur selten aber sind solche Bilder beobachtet worden. Die meisten in der Literatur beschriebenen Fälle von Quadrantenhemianopsie halten diese mathematische Begrenzung nicht inne, sondern betreffen je nach der Läsion der Sehbahn einen oder mehrere Quadranten unvollständig, unter oder selten oben, entweder einseitig oder doppelseitig.

Es begegnen uns die verschiedensten Arten von Quadrantenhemianopsie nach Schußverletzung: Hemianopsia quadrata completa und incompleta, sinistra oder dextra, inferior oder superior.

Diese Fälle sind ausschließlich durch Beschädigung des Hinterhauptlappens bedingt. — Theoretisch wäre es auch möglich, daß Quadrantenhemianopsien nach Läsion des Tractus opticus entstünden, indem nämlich die Randpartien

eines Traktus geschädigt sind, wobei die zentrale Bahn erhalten bleibt und umgekehrt; jedoch sind diese Fälle schon in Friedenszeiten infolge Erkrankung des Traktus nur ganz vereinzelt beobachtet worden. Eine Verletzung des Traktus im Kriege, d. h. infolge von Schußwirkung, müßte durch die Gewalt des einwirkenden Geschosses den ganzen Traktus zerreißen; wenn dieses nicht der Fall ist, so sind doch die Zerstörungen im Gehirn so groß, daß entweder der Tod bald eintritt, oder, falls die Patienten noch einige Tage leben, die schweren Hirnschädigungen eine Gesichtsfeldaufnahme unmöglich machen.

Alle Arten von Quadrantenhemianopsie sind von hervorragender Bedeutung für die topische Diagnostik der Hirnläsion. Etwaige Begleitsymptome, wie optische Aphasie, Alexie, Hemiplegie sind ein weiteres wichtiges Hilfsmittel für die Bestimmung derjenigen Stelle der Sehbahn, an welcher wir den Erkrankungsherd zu suchen haben.

Unter den in Friedenszeiten bekannt gewordenen Fällen von Hemianopsie sind auch verschiedene Arten von Quadrantenhemianopsie vertreten, doch sind diese fast ausschließlich nach Hirnleiden, wie Syphilis oder Tumoren (siehe Seite 5) entstanden; sehr selten begegnet uns ein Fall nach Schußverletzung.

Ein besonderes Interesse beanspruchen deshalb die Fälle von Quadrantenhemianopsie nach Schädelschüssen, wie sie in früheren Kriegen schon vereinzelt beobachtet worden sind. Den im gegenwärtigen Kriege mehrfach beschriebenen Fällen scheint in der Erkenntnis der Funktionen des Occipitalhirns eine besondere Bedeutung zuzukommen.

Im Hinblick auf diese Tatsachen glaube ich, mir eine wohlberechtigte Aufgabe zu stellen, wenn ich einen neuen, noch nicht veröffentlichten Fall von Quadrantenhemianopsie nach Schußverletzung des Hinterhirns hier darlege und mit

dem entsprechenden Material der anderen Autoren in Vergleich stelle.

Dieser Fall, den ich der besonderen Güte und Freundlichkeit des Herrn Geh. Medizinalrats Prof. Dr. Greeff verdanke, kam im Oktober 1916 in der Augenklinik der Kgl. Charité zur Vorstellung.

Aus der Krankengeschichte, soweit sie mir Herr Geh. Sanitätsrat Dr. Schreiber, Magdeburg, bereitwilligst zur Verfügung stellte und dem ich an dieser Stelle meinen besten Dank ausspreche, sei Folgendes vorausgeschickt:

Oberleutnant S. Gisevius wurde im Kriegsjahre 1914 durch einen linksseitigen tangentialen Kopfschuß verwundet.

Bei seiner Vorstellung am 26. November 1914 im Krankenhause Sudenburg stellte Herr Geh. Sanitätsrat Dr. Schreiber einen homonymen Gesichtsfelddefekt nach rechts (s. Figur) fest. Außerdem zeigte Patient eine leichte Aphasie und Alexie.

Die Sehschärfe war auf beiden Augen 6/5 nach Korrektion einer geringen Hyperopie durch Sphär + 0,5 D. Der Augenhintergrundbefund war normal.

Die Röntgenaufnahme ergab, daß Knochensplitter an der Innenseite des Schädels auf das Gehirn drückten. Deshalb wurde von Herrn Professor Wendel eine Trepanation ausgeführt, die jedoch auf die Aphasie und auf den homonymen Gesichtsfelddefekt keinen Einfluß ausübte.

Am 10. Oktober 1915 trat der erste Anfall auf, der als ein epileptischer von der Hirnrinde ausgehender Krampfanfall gedeutet werden mußte. Es handelte sich um einen Ohnmachtsanfall, dem Zuckungen in den linken Extremitäten vorausgingen.

Trotz Darreichung von Brom wiederholten sich die Krampfanfälle, die sich seitdem häuften, wenn sie auch an Intensität nachließen.

Bei der Untersuchung am 3. Januar 1917 ergab sich, daß sich die Gesichtsfelder ziemlich unverändert erhalten hatten.

Auch die Sehschärfe hatte sich nicht verschlechtert. Patient las fließender als zuvor, besonders wenn er die von Schreiber verordnete Prismenbrille benutzte.

Bevor ich auf die Einzelheiten dieses Falles genauer eingehe und den Zusammenhang zwischen Gesichtsfeldausfall, Kopfverletzung und komplizierenden Gehirnerscheinungen feststelle, sei es mir gestattet, die bisher veröffentlichten Fälle von Quadrantenhemianopsie nach Schädelschüssen, die mir als die bemerkenswertesten erscheinen, und soweit mir die Literatur zugänglich war, in Kürze anzuführen.

Die Fälle verteile ich auf die verschiedenen Formen der Quadrantenhemianopsie wie folgt:

A. Einseitige Quadrantenhemianopsien.

1. Hemianopsia quadrata sinistra inferior oder superior completa oder incompleta.

1) T. Kawai (Inouye Fall 13).

Gesichtsfeld: Hemianopsia quadrata sinistra inferior completa auf beiden Augen.

Verletzung: Penetrierende Schußverletzung des Hinterhauptes. Einschuß rechts oben vom Kreuzungspunkte der Sutura lambdoidea und der sagittalis; Ausschuß dicht links von der Protub. occip. ext.

Visus: Beiderseits 6/6.

Ophthalmoskop. Befund: normal.

Begleiterscheinungen: Kopfschmerzen, Gedächtnisschwäche.

Epikrise: Der im Projektionsbilde der Retina entstandene vollständige Ausfall im linken unteren Quadranten deutet einen vollständigen Defekt im oberen Quadranten der rechten Netzhauthälfte an. Die rechte Netzhauthälfte beider Augen steht durch die Sehbahn mit dem rechten Occipitallappen in Verbindung (s. S. 6). Eine Läsion der

oberen Lippe der Fissura calcarina im rechten Lappen macht den oberen Quadranten der rechten Netzhauthälfte funktionsunfähig und ruft das Bild der Hem. inferior hervor (s. S. 8). Es muß demnach der rechte Kuneus verletzt sein, und zwar muß diese Verletzung so tief gegangen sein, daß sie die obere Hälfte der Sehsphäre (die obere Lippe der Fissura calcarina) in toto zerstört hat, um eine Hem. inferior completa zu erzeugen. Die Lage der Wunden stimmt damit gut überein.

2) W. S., 22 J. (Uhthoff).
Gesichtsfeld: Hemianopsia quadrata sinistra inferior completa + superior incompleta.
Verletzung: Granatsplitterverletzung am rechten Hinterhaupt. Vertikaler Verlauf der Wunde ungefähr in der Mitte zwischen Ohr und Medianlinie.
Visus: R und L: S = 6/6.
Ophthalmoskop. Befund: normal.
Begleiterscheinungen: Kopfschmerzen, geringe Vergeßlichkeit.

3) X. (Pincus).
Gesichtsfeld: ähnlich wie bei Fall 2.
Verletzung: Schrapnellkugelschuß am rechten Hinterhaupt. Einschuß oben rechts am Hinterkopf nach dem Kleinhirn zu.
Ophthalmoskop. Befund: normal.
Begleiterscheinungen: Schwindel und Gleichgewichtsstörung.

4) H. Sp., 22 J. (Uhthoff).
Gesichtsfeld: wie bei Fall 2, hier ein größerer Defekt im linken oberen Quadranten.
Verletzung: Schrapnellschuß auf der rechten Scheitelhöhe. Steckschuß. Im Röntgenbilde die Kugel 4—5 cm tief in der Marksubstanz des Parietallappens.
Visus: R und L: S = 6/6.
Ophthalmoskop. Befund: R und L: Leichte Neuritis optica, die inneren Papillenhälften betreffend.
Begleiterscheinungen: Wiederholt Krämpfe nach der Verwundung.

mit besonders starken Zuckungen in der rechten Körperhälfte. Nach jedem Anfall Amnesie. Kopfschmerzen. Zuerst Erinnerungsdefekt für die Feldzugsereignisse, erinnert sich nur noch an Einzelheiten. Sodann habe es ihm geschienen, als ob Ereignisse, die in Wirklichkeit schon 10 Jahre zurücklagen, erst vor einigen Tagen passiert seien.

Epikrise: Der vollständige Ausfall des Gesichtsfeldes im linken unteren Quadranten erklärt sich wie bei Fall 1 durch eine Verletzung der oberen Lippen der Fissura calcarina im rechten Occipitallappen. Ein Gesichtsfelddefekt in den oberen Quadranten ist zurückzuführen auf eine Läsion der unteren Lippe der Fissura calcarina (s. S. 8). Aus der Lage der Wunden am rechten Hinterhaupte kann man schließen, daß das Geschoß so tief gedrungen ist, daß es die untere Kalkarinalippe noch erreicht hat. Die Zerstörung dieser unteren Lippe muß am größten sein in Fall 4, wo nur noch ein kleiner Gesichtsfeldrest an der vertikalen Trennungslinie besteht.

5) Jto (Jnouye, Fall 15).

Gesichtsfeld: Hemianopsia quadrata sinistra inferior incompleta auf beiden Augen.

Verletzung: Verwundung der Hinterhauptsgegend. 50 mm genau über der Protub. occip. ext. ein Knochendefekt.

Visus: R: S′ = 6/6 und L: S′ = 6/9.

Ophthalmoskop. Befund: normal.

Begleiterscheinungen: Kopfschmerzen, Gedächtnisschwäche.

Epikrise: Die Lage der Wunde stimmt zum Gesichtsfelddefekt wie in den vorigen Fällen.

II. Hemianopsia quadrata dextra inferior oder superior completa oder incompleta.

1) Kobayashi (Jnouye, Fall 14).

Gesichtsfeld: Hemianopsia quadrata dextra inferior completa mit konzentrischer Einengung auf beiden Augen.

Verletzung: Verwundung der linken Parietalgegend. Die Lage der Ein- und Ausschußwunde an der Parietalgegend durch Operation undeutlich geworden.

Visus: R S′ = 6/30, L S′ = 6/20.

Ophthalmoskop. Befund: normal.

Begleiterscheinungen: Kopfschmerz, Schwindel, Gedächtnisschwäche.

Epikrise: Dem Gesichtsfelddefekt entsprechend muß der Cuneus im linken Hinterhauptslappen beschädigt sein. Die Wunde liegt zwar weit nach oben vom linken Cuneus oder von der linken Sehstrahlung, stimmt jedoch in dem Maße, daß die obere Lippe der Fissura calcarina in toto zerstört ist, um (eine Hem. quadrata dextra inferior completa) das Bild einer vollständigen Hemianopsie rechts unten hervorzurufen. Die konzentrische Einengung ist wohl nur als funktionell bedingt anzusehen, zumal sie meist gelegentlich im Verlaufe der weiteren Beobachtung verschwand.

2) P. Sch., 22 J. (Uhthoff).

Gesichtsfeld: Hemianopsia quadrata dextra inferior completa + superior incompleta.

Verletzung: Steckschuß des Hinterhauptes. Einschuß auf der rechten Hinterhauptsgegend angrenzend an die Scheitelgegend. Sitz des Geschosses in der linken Occipitalgegend in der Höhe des oberen Ohrrandes.

Visus: R und L: S = 6/6.

Ophthalmoskop. Befund: normal.

Begleiterscheinungen: Anfangs Bewußtlosigkeit. Keine Erinnerungsdefekte.

3) Ltn. K. (Axenfeld).

Gesichtsfeld: ähnlich wie bei Fall 2.

Verletzung: Steckschuß im linken Scheitel-Hinterhauptlappen. Im Röntgenbilde war ein im linken Hinterhauptlappen (2 cm unter

der Dura) liegendes Geschoß zu sehen.

Visus: R und L: S′ = 6/6.

Ophthalmoskop. Befund: normal.

Begleiterscheinungen: Anfangs Bewußtlosigkeit, später zeigte sich rechtsseitige Hemiplegia ad motum und ad sensum, Aphasie (motorisch).

4) K. St., 27 J. (Uhthoff).

Gesichtsfeld: wie bei Fall 2, hier ein größerer Defekt im oberen Quadranten.

Verletzung: Schuß in der linken Hinterhauptsgegend von unten median nach oben außen. Im Röntgenbilde Defekt in der linken Occipitalgegend sichtbar.

Visus: R und L: S′ = 6/6.

Ophthalmoskop. Befund: normal.

Begleiterscheinungen: Anfangs Bewußtlosigkeit. Zeitweise Kopfschmerzen und Schwindelgefühl. Gedächtnisschwäche. Gutes Gedächtnis an die Vorgänge vor der Verwundung. Der Moment der Verletzung und die unmittelbar darauffolgenden Ereignisse sind ihm nicht erinnerlich.

Epikrise: Dem Gesichtsfeldausfall auf der rechten Seite muß umgekehrt wie in den Fällen I, 2—4, eine Verletzung des Cuneus im linken Occipitallappen entsprechen. Die Richtung des Geschosses stimmt zum Gesichtsfeldausfall im rechten unteren und rechten oberen Quadranten. Im Fall 2 befindet sich der Einschuß auf der rechten Hinterhauptsgegend in Höhe des Scheitelbeins; das Geschoß ist, ohne die Sehsphäre im rechten Hinterhauptslappen zu treffen, in schräger Richtung bis in den linken Lappen vorgedrungen und hier, in der Höhe des oberen Ohrrandes stecken geblieben.

In Fall 3 ebenfalls Steckschuß im linken Scheitel-Hinterhauptslappen. —

Diese Lage der Geschosse entspricht dem Cuneus, und zwar muß die Gehirnverletzung im Cuneus tiefgreifend genug sein, damit außer

der totalen Zerstörung der oberen Lippe der Fissura calcarina noch die teilweise Zerstörung der unteren Lippe, wahrscheinlich vorn, denkbar ist.

In Fall 4 drang die Kugel schräg von unten median nach oben außen in den linken Hinterhauptslappen. Zweifellos muß hier die untere Kalkarinalippe zuerst und stärker beschädigt sein als in den vorigen Fällen, nur ein kleiner Teil, wahrscheinlich vorn, ist erhalten geblieben, wie der Gesichtsfeldrest rechts oben an der vertikalen Trennungslinie zeigt.

5) E. K., 39 J. (Uhthoff).

Gesichtsfeld: Hemianopsia quadrata dextra superior completa + inferior incompleta.

Verletzung: Granatsplitterverletzung an der linken Seite des Hinterhauptes.

Visus: R und L: S′ = 5/5.

Ophthalmoskop. Befund: normal.

Begleiterscheinungen: Anfangs Bewußtlosigkeit. Rechtsseitige hemianopische Halluzinationen 3 Wochen lang. Anfangs leichte aphasische Störungen. Optische Erinnerungsbilder intakt.

Epikrise: Der Sitz der Läsion links stimmt zum Gesichtsfeldausfall rechts. Es müssen der linke untere Teil der Sehsphäre in toto und der obere Teil derselben teilweise zerstört sein, wodurch der Gesichtsfelddefekt des ganzen rechten oberen Quadr. und der unvollständige Ausfall rechts unten erklärlich werden.

6) W. V., 25 J. (Axenfeld).

Gesichtsfeld: Hemianopsia quadrata dextra superior completa auf beiden Augen.

Verletzung: Steckschuß im linken Hinterhauptslappen. Die Röntgenaufnahme ergibt Infanteriegeschoß auf dem Kleinhirnzelt aufliegend. Die Kugel scheint dort reizlos zu liegen.

Visus: R S′ = 6/8, L S′ = 6/36—6/24.

Ophthalmosk. Befund: R: Ruptura chorioideae nach unten innen

um die Papille, die nicht atrophisch ist. L: Leichte Opticusatrophie. Okulomotoriuslähmung.

Begleiterscheinungen: Anfangs Bewußtlosigkeit. Leichte Ratlosigkeit, Orientierungsstörung. Die Reflexe sind lebhaft. Das r. Bein ist leicht spastisch paretisch. Der r. Arm in leichterer Weise gleichfalls betroffen.

Epikrise: Das Geschoß ist im linken Hinterhauptlappen stecken geblieben. Das Röntgenbild gibt über den Sitz desselben genauen Aufschluß. Es befindet sich in der Tiefe des linken Hinterhauptlappens, auf dem Kleinhirnzelt aufliegend. Diese Lage entspricht dem unteren Teil der Sehsphäre; diese muß durch das Geschoß vollständig zerstört worden sein, damit der ganze rechte obere Quadrant defekt wurde.

Im Röntgenbilde könnte die Spitze des Geschosses einer derartigen Schädigung der unteren Kalkarinalippe oder der zugehörigen Sehstrahlung wohl entsprechen.

Der obere Teil der Sehsphäre ist unverletzt geblieben, so daß die hemianopische Störung ausschließlich die obere Hälfte betrifft.

B. Doppelseitige Quadrantenhemianopsien.

I. Hemianopsia quadrata inferior sinistra + dextra completa oder incompleta.

1) K. D., 32 J. (Uhthoff).

Gesichtsfeld: Hemianopsia quadrata inferior sinistra incompleta + dextra incompleta.

Verletzung: Querschuß in die Gegend des Hinterhauptes, Tangentialschuß gleich oberhalb der Spitze des Hinterhauptbeines mit Verletzung des Knochens.

Visus: R und L: S′ = 6/8.

Ophthalmosk. Befund: Beiderseitige frische Neuritis optica mit

einer Prominenz von ca. 1 D. Rechts neben der Papille auch eine kleine Retinalhaemorrhagie.

Begleiterscheinungen: Vorübergehend bewußtlos. Keine Erinnerungsdefekte für die Zeit der Verwundung, sowie vor- und nachher. Viel Kopfschmerzen, zeitweise etwas Schwierigkeiten in der Wortfindung. Keine Lähmungen.

2) Oberltn. W. J., 26 Jahre (Uhthoff).

Gesichtsfeld: wie bei Fall 1, Defekt größer auf der r. Seite.

Verletzung: Querschuß durch das Hinterhaupt etwas über der Prominentia occipitalis. (Einschuß auf der l., Ausschuß auf der r. Seite).

Visus: R und L: S′ = 1/2.

Ophthalmosk. Befund: Leichte beginnende Neuritis optica; später beiderseitige typische Stauungspapille.

Begleiterscheinungen: Heftige Kopfschmerzen, Benommenheit. Temperatursteigerung, Pulsverlangsamung. Tod an Atemlähmung.

3) Franzose (Pincus).

Gesichtsfeld: wie bei Fall 1. Defekt größer auf der l. Seite.

Verletzung: Am Hinterkopfe rechts von der Protuberantia eine Narbe. Die Röntgenaufnahme zeigte einen großen und mehrere kleine oberflächlich im Knochen sitzende Geschoßsplitter.

4) X. (Pincus).

Gesichtsfeld: wie vorher.

Verletzung: Querschuß durch den oberen Teil des Hinterhauptes.

Begleiterscheinungen: Gewisser Grad von Alexie und optischer Apraxie.

Epikrise: Der doppelseitige Gesichtsfeldausfall in den unteren Quadranten wird meist durch einen Querschuß durch den oberen Teil des Hinterhauptes bedingt. Diese Tatsache erklärt sich aus der Richtung des Querschusses unmittelbar oberhalb des

Sehzentrums oder durch den oberen Teil der Sehstrahlung, wodurch die unteren Gesichtsfeldteile in erster Linie betroffen werden. In allen 4 Fällen handelt es sich um eine derartige Verletzung. Das Geschoß muß auf seinem Wege durch das Hinterhaupt die obere Lippe der Fissura calcarina, die den oberen Netzhautteilen und somit den unteren Gesichtsfeldpartien entspricht, in beiden Hinterhauptslappen zum größten Teil wahrscheinlich von oben, zerstört haben, teils mehr, teils weniger, wdurch sich die verschiedene Größe des Ausfalls in den unteren Quadranten ergibt.

5) J. W., 31 Jahre (Uhthoff).

Gesichtsfeld: Hemianopsia quadrata inferior sinistra completa + dextra incompleta.

Verletzung: Granatsplitterverletzung am Hinterhaupt. Querverlaufende 9 cm lange, 2 cm breite Narbe, eingezogen. Im Röntgenbilde Knochensplitter.

Visus: R und L: S = 6/12. Sah zuerst sehr wenig, dann allmähliche Besserung.

Ophthalmoskop. Befund: normal.

Begleiterscheinungen: Anfangs bewußtlos, mehrere Tage benommen. Gedächtnisschwäche. Schädigung der optischen Erinnerungsbilder. Vorübergehende Lähmung der linken Körperhälfte. Schwindelanfälle.

6) X. (Pincus).

Gesichtsfeld: wie bei Fall 5.

Verletzung: Querer Streifschuß am Hinterhaupt. Im Röntgenbilde ist eine Aufhellung des Knochens, anscheinend mit losgelösten Splittern erkennbar.

Visus: R und L: S = 1.

Begleiterscheinungen: Kopfschmerzen, schwere epileptische Anfälle.

Epikrise: Die am Hinterhaupt zurückgebliebenen Narben deuten

auf eine Verletzung in beiden Hinterhauptslappen hin. Diese müssen durch die Granat- oder die im Röntgenbilde festgestellten Knochensplitter insoweit betroffen sein, daß der obere Teil der Sehsphäre im linken Lappen vollständig, im rechten teilweise zerstört worden ist, woraus sich der Ausfall des ganzen linken unteren und des teilweise rechten unteren Quadranten erklärt.

II. Hemianopsia quadrata inferior (superior) sinistra + dextra completa oder incompleta mit Hemianopsia quadrata superior (inferior) sinistra oder dextra completa oder incompleta.

1) E. H., 33 J. (Uhthoff).

Gesichtsfeld: Hemianopsia quadrata inferior sinistra + dextra completa mit Hem. quadrata superior dextra completa.

Verletzung: Gewehrschuß. Große Narbe am Hinterhaupt mit Knochendefekt.

Visus: R S′ = 6/6, L — 2,5, S′ = 6/8.

Ophthalmoskop. Befund: normal.

Begleiterscheinungen: Vorübergehende Bewußtlosigkeit, mehrere epileptische Anfälle auf dem Transport. Schlechter Schlaf und schlechte Erinnerung an die Kriegsereignisse. Kopfschmerz, verlangsamte Auffassungsfähigkeit. Schwindel.

2) A. Sch., 25 J. (Uhthoff).

Gesichtsfeld: wie bei Fall 1.

Verletzung: Hinterhauptschuß durch Granatsplitter.

Visus: R und L: S′ = 6/8.

Ophthalmoskop. Befund: normal.

Begleiterscheinungen: Kopfschmerzen, besonders abends. Zuweilen Schwindel. Keine motorischen oder sensiblen Lähmungserscheinungen.

Epikrise: Dem vollständigen Gesichtsfeldausfall rechts muß die totale Zerstörung der Sehsphäre im linken Hinterhautlappen zu-

grunde liegen; der vollständige Ausfall im linken unteren Quadranten ist das Zeichen für die totale Läsion der oberen Sehsphäre des rechten Lappens. Die Art der Verletzung läßt in beiden Fällen die Annahme einer derartigen Zerstörung der Hinterhauptslappen zu.

3) M. Tsch., 21 J. (Uhthoff).

Gesichtsfeld: Hemianopsia quadrata inferior sinistra incompleta + dextra completa mit Hem. quadrata superior sinistra incompleta + dextra completa.

Verletzung: Querschuß durch das Hinterhaupt in der Richtung von links nach rechts.

Visus: Beiderseits hochgradig herabgesetzte Sehschärfe. Fingerzählen in 1,5 m.

Ophthalmoskop. Befund: normal.

Begleiterscheinungen: Anfangs Bewußtlosigkeit. Die Erinnerung an die Zeit unmittelbar vor der Verwundung und während der Verwundung fehlt fast völlig. Dagegen gute Erinnerung an die erste Zeit und an die Umstände seiner militärischen Ausbildung. Sein optisches Erinnerungsvermögen scheint teilweise gelitten zu haben; so kann er sich die Gesichter seiner Mutter und seiner Geschwister nicht vorstellen, etwas besser dagegen gelingt ihm die optische Erinnerungsvorstellung an gewisse Oertlichkeiten.

4) X. (Pincus).

Gesichtsfeld: ähnlich wie im vorigen Falle; im oberen linken Quadranten nur ein kleiner Defekt.

Verletzung: Hinterhauptschuß. Auf der linken Hinterkopfseite hoch oben eine schmale pulsierende Narbe. Auf dem Röntgenbilde ein entsprechender Knochendefekt.

Begleiterscheinungen: Allgemeine psychische Demenz, die eine Prüfung der höheren optischen Funktionen kaum zuließ. Ge-

wisser Grad von optischer Aphasie und Alexie. Deutliche Gleichgewichtsstörungen. Orientierungsstörung.

Epikrise: Die Gesichtsfeldaufnahmen wurden in diesen Fällen bei längerer Dauer der genauen Gesichtsfeldprüfung durch die eintretende Ermüdung (der Patienten) außerordentlich erschwert. Die Ausdehnung der erkrankten Gesichtsfeldpartien erwies sich aber immer als streng symmetrisch. Die erhalten gebliebenen Teile der linken Quadranten waren stets zu erkennen. — Den Gesichtsfelddefekten entspricht ganz die Verletzungsstelle am Hinterhaupt, die eine vollständige Zerstörung der linken Sehsphäre und eine teilweise Schädigung der rechten Sehsphäre annehmen läßt.

5) Pincus erwähnt noch einen Fall, bei dem infolge eines Hinterhauptschusses dicht rechts neben der Protub. mit schwerer Knochenzersplitterung ein vollständiger Verlust der linken und ein teilweiser der rechten Gesichtsfelder entstand. — Neben herabgesetzter zentraler Sehschärfe hatte Pat. erhebliche Erscheinungen von Seelenblindheit, Alexie und optischer Apraxie, vor allem aber von Orientierungsstörung.

Epikrise: Auch hier entspricht der Gesichtsfeldausfall ganz dem Sitze der Wunde am Hinterhaupt.

6) K. L., 20 J. (Uhthoff).

Gesichtsfeld: Hem. quadrata inferior sinistra incompleta + dextra incompleta mit Hem. quadrata superior sinistra incompleta.

Verletzung: Querschuß durch den hintersten unteren Teil des Hinterhauptes. Tangentialschuß. Querverlaufende Wunde unmittelbar über der Prominentia occipitalis mit Verletzung des Knochens.

Visus: R und L: S′ = 6/8.

Ophthalmoskop. Befund: normal.

Begleiterscheinungen: In den ersten 14 Tagen beim Schließen der Augen Auftreten von schrecklichen Visionen (Krüppeln, mißge-

bildeten Kindern, Totenhänden usw.). Neurologischer Befund sonst normal.

Epikrise: Der Defekt ist in diesem Falle in allen betroffenen Quadranten ein unvollständiger. Den größten Ausfall zeigen die beiderseitigen unteren Gesichtsfeldhälften, der Defekt geht über die Horizontale in die linken oberen Quadranten über. Dieses Verhalten entspricht offenbar der Schußrichtung, die nicht gerade quer horizontal, sondern etwas rechts von unten quer über die Mittellinie nach links oben verläuft. So erklärt es sich, daß die rechte Kalkarinagegend auch in ihrem unteren Abschnitt stärker lädiert wurde, während die linke untere Lippe im wesentlichen intakt blieb.

7) W. R., 24 J. (Uhthoff).

Gesichtsfeld: Hemianopsia quadrata inferior sinistra completa + dextra completa mit Hem. quadrata superior dextra incompleta.

Verletzung: Gewehrschuß des Hinterhauptes. Einschuß in der linken Scheitelgegend nahe der Medianlinie. Ausschuß am Hinterhaupt in der Medianlinie etwas über der Protuberantia occipitalis.

Visus: R S′ = 6/24, L S′ = 6/6. Anfangs fast ganz blind, später Besserung.

Ophthalmoskop. Befund: normal.

Begleiterscheinungen: Anfang Lähmung der ganzen rechten Seite, die später zurückging. Eine Zeitlang subjektive Lichterscheinungen auf der rechten Seite. („Bild eines Mannes", „Kranz von Strahlen, ähnlich der Sonne".) Wenn er sich danach drehte, drehte sich die Erscheinung mit. Wiederholt Krampfanfälle, Schwindel, Sehstörung nach rechts.

Epikrise: Umgekehrt wie im vorigen Falle muß hier die linke Kalkarinagegend auch in ihrem unteren Abschnitt beschädigt sein, wodurch der Defekt im rechten oberen Quadranten zu erklären ist, während die rechte untere Lippe unverletzt blieb. Der vollständige Ausfall in den beiden unteren Quadranten ist

das Symptom für eine totale Läsion der oberen Sehsphäre beider Hinterhauptslappen. Der Sitz der Verwundung am Hinterhaupt, der durch den Ein- und Ausschuß gekennzeichnet ist, entspricht ganz den vermutlichen Verletzungsstellen im Gehirn.

8) N. Jshü., 26 J. (Jnouye, Fall 12).

Gesichtsfeld: Hemianopsia quadrata inferior sinistra completa + dextra incompleta mit Hem. quadrata superior sinistra incompleta.

Verletzung: Penetrierende Schußverletzung vom rechten Scheitel zum Hinterhaupt.

Visus: R S′ = 6/12, L S′ = 6/30.

Ophthalmoskop. Befund: normal.

Begleiterscheinungen: Anfangs konnte Patient nichts sehen. — Heftige Kopfschmerzen, Schwindel, keine Bewegungsstörung der Extremitäten.

Epikrise: Der Gesichtsfelddefekt stimmt zur Lage der Verletzung am Hinterhaupt. Zunächst wurde wahrscheinlich der rechte obere Teil der Sehsphäre in toto zerstört; dann war die Kugel durch die Medianebene gedrungen, wobei in dem rechten Occipitallappen der untere und hintere Teil der Sehsphäre und in dem linken der obere und hintere Teil derselben wahrscheinlich verletzt worden sind. So erklären sich der Gesichtsfelddefekt des ganzen linken unteren Quadranten, der des linken teilweise oberen und der des rechten teilweise unteren Quadranten.

Fassen wir diese Fälle von Quadrantenhemianopsie nochmals zusammen, so ergibt sich, daß die Bilder der Gesichtsfelder zu den Verletzungen der Sehsphäre im Hinterhaupt genau stimmen, wie wir es bei allen Occipitalhirnerkrankungen in Friedenszeiten beobachten können.

Im ganzen habe ich 25 Fälle (von Quadrantenhemianopsie) angeführt; 11 davon sind einseitige, 14 sind doppelseitige Quadrantenhemianopsien.

Unter diesen Fällen finden sich alle Arten von Verletzungen: Streif-, Durch- und Steckschuß durch Artillerie- und Gewehrgeschosse.

Bei der einseitigen Quadrantenhemianopsie handelt es sich meistens um Tangentialschüsse, dann um Steckschüsse. Häufig betrifft hier die Verletzung auch die Parietalgegend. Meist wurden die Verletzungen durch Schrapnellkugeln, selten durch Infanteriegeschosse, dann durch Granatsplitter verursacht.

Was die Form der einseitigen Quadrantenhemianopsie anbetrifft, so bestand das Bild in den meisten Fällen aus einem vollständigen Defekt im unteren, mit einem unvollständigen im oberen Quadranten; in Fall II, 5, war dieses Bild ein umgekehrtes. Zwei Fälle mit reiner Quadrantenhemianopsie sind angeführt; der eine (Fall I, 1) zeigte einen vollständigen Ausfall im linken unteren, der andere (Fall II, 1) im rechten unteren Quadranten.

In Fall I, 5 war der linke untere Quadrant unvollständig ausgefallen. Reine Quadrantenhemianopsie mit Ausfall im oberen rechten Quadranten, wie derartige Beobachtungen selten sind, zeigte der letzte Fall (II, 6).

Die Sehschärfe war meist gut erhalten, nur vereinzelt war sie herabgesetzt. In Fall II, 6 war die Sehschärfe links geringer als rechts; diese Erscheinung läßt sich daraus erklären, daß auf dem linken Auge außer der Quadrantenhemianopsie eine konzentrische Einengung bestand.

Der ophthalmoskopische Befund war fast durchweg normal. Die leichten neuritischen Erscheinungen an den Papillen in Fall I, 4 gingen bis auf geringe Reste rechts zurück. Fall II, 6 zeigte auf dem rechten Auge eine umschriebene Aderhautruptur, auf dem linken Auge leichte Optikusatrophie und Okulomotoriuslähmung.

Für die Aderhautruptur bestehen zwei Möglichkeiten: Entweder war diese durch den Schuß entstanden, oder sie

war die Folge einer Kontusion. Wenn sie durch den Schuß verursacht worden wäre, dann müßte das Geschoß in der Nähe des rechten Bulbus in den Schädel eingetreten und von hier schräg nach hinten bis in den linken Hinterhauptlappen weitergedrungen sein. Das ist aber unwahrscheinlich. Eher läßt sich diese Erscheinung auf eine Kontusion, vielleicht durch Sturz zurückführen.

Die linksseitige Optikusatrophie und die Okulomotoriuslähmung bezieht Axenfeld auf eine Läsion dieser Nerven durch das Geschoß. Er sagt ungefähr so: „Eine einfache Erklärung scheint mir die zu sein, daß das Geschoß vorn in der Gegend der Orbita, vielleicht am inneren Augenwinkel, eingetreten ist und auf seinem Wege den Okulomotorius, Optikus und Fazialis beschädigt hat. Durch die linke Orbita selbst kann der Schuß nicht gegangen sein, sonst müßte der Bulbus irgendwelche Kontusionserscheinungen bieten. Die schräge Stellung des Geschosses im Gehirn würde bei dieser Auffassung die weitere Annahme notwendig machen, daß das Geschoß sich im Schädelinnern gedreht hat; denn daß es in schräger Stellung vorn eingedrungen wäre, ohne eine sichtbare Narbe zu hinterlassen, ist nicht anzunehmen, es muß ganz spitz mit kleiner Wunde eingetreten sein.“

Die Begleiterscheinungen sind meist leichter Natur, wie Kopfschmerzen, Schwindel, Gedächtnisschwäche, anfängliche Bewußtlosigkeit. Sie gingen bald wieder zurück. Die Gleichgewichtsstörung in Fall I, 3 ist auf eine Kleinhirnaffektion zu beziehen, die wahrscheinlich durch eine Senkung des Geschosses von der Einschußstelle nach dem Kleinhirn zu entstanden ist.

Die wiederholt auftretenden Krämpfe (Fall I, 4) mit starken Zuckungen in der rechten Körperhälfte müssen wir als epileptische deuten, die auf eine Rindenläsion in der motorischen Zone hinweisen. Außerdem lag bei diesem Patienten eine Störung der optischen Erinnerungsbilder vor.

Fall II, 3 zeigte rechtsseitige Hemiplegie. Der Schuß hatte den linken Scheitellappen betroffen. Die Schädigung der Nervenbahnen zur entgegengesetzten Körperhälfte wird dadurch verständlich.

Einmal (Fall II, 5) wurden Gesichtshalluzinationen beobachtet. Sie trugen den Charakter der hemianopischen Halluzinationen in den defekten Gesichtsfeldpartien und gingen nach 3 Wochen wieder zurück.

Die doppelseitige Quadrantenhemianopsie beruhte ausschließlich auf Hinterhauptsschüssen. Davon waren die meisten Querschüsse, dann Tangentialschüsse mit Zertrümmerung des Knochens. Steckschüsse wurden gar nicht beobachtet. Die Querschüsse wurden durch Infanteriegeschosse bedingt, die Tangentialschüsse meist durch Granatsplitter. Schrapnellkugelverletzung kam nicht vor.

Was die Form dieser doppelseitigen Quadrantenhemianopsie angeht, so zeigte sich ein Ausfall teils nur in beiden unteren Quadranten der Gesichtsfelder, teils waren diese zugleich mit einem oberen Quadranten defekt. Die unteren Gesichtsfeldhälften waren aber stets stärker betroffen als die oberen. In den ersten 4 Fällen bestand nur in beiden unteren Quadranten ein unvollständiger Ausfall, in den Fällen I, 5, 6 war dieser Ausfall im linken Quadranten vollständig, im rechten unvollständig. In den folgenden Fällen war mit den unteren Quadranten stets ein oberer Quadrant betroffen. Der Defekt in den einzelnen Quadranten war teils vollständig, teils unvollständig. Ein Ausfall in allen vier Quadranten zeigten die Fälle II, 3—5.

Die Sehschärfe war nur vereinzelt gut erhalten. Meist war sie leicht herabgesetzt ($S' = {}^6/_8—{}^6/_{12}—{}^6/_{30}$). In Fall II, 3 war sie beiderseits stark beeinträchtigt (Fingerzählen in 1,5 m); doch soll sie sich später wieder gebessert haben. Kurz nach der Verwundung trat oft Erblindung ein, die aber

bald wieder zurückging. Sie ist wohl auf eine vorübergehende Schädigung der Sehzentren zu beziehen.

Der ophthalmoskopische Befund war meist normal. In den Fällen I, 1 und 2 zeigte sich beiderseitige Neuritis optica, zu dieser entwickelte sich im zweiten Falle später beiderseits eine typische Stauungspapille infolge Hirnabszesses. Trotzdem dieser mehrmals mit Erfolg entleert wurde, starb der Patient.

Die Begleiterscheinungen sind bei der doppelseitigen Quadrantenhemianopsie meist schwere; sie können auch wieder vorübergehen, wenn die Störung der Zentren nur durch eine Blutung u. a. verursacht war, sie bleiben aber dauernd bestehen, wenn die Hirnsubstanz zertrümmert war.

Erscheinungen leichter Natur wie bei der einseitigen Quadrantenhemianopsie finden wir in jedem Falle. Meist trat gleich nach der Verwundung Bewußtlosigkeit ein. Oft waren Störung der optischen Erinnerungsbilder und Orientierungsstörung zu beobachten. In Fall II, 3 zeigte sich außer diesen Störungen ein völliger Erinnerungsdefekt für die Vorgänge bei der Verwundung und für die Zeit kurz vor derselben, während die Erinnerung für weiter zurückgelegene Vorgänge gut erhalten war. Die erschreckenden Gesichtshalluzinationen bei geschlossenen Augen in Fall II, 6 sind wohl nur als kortikale Reizerscheinungen der Hinterhauptslappen aufzufassen.

Wenn auch die Erscheinungen sowohl der einseitigen als auch der doppelseitigen Quadrantenhemianopsie sich teils besserten, teils sich vollständig zurückbildeten, so blieben doch immerhin gewisse Störungen bestehen, die den Patienten nicht gestatteten, ihrer Militärpflicht weiter zu genügen. Fast alle Patienten wurden als dienstuntauglich entlassen.

Ich komme nunmehr zur Behandlung meines Falles.

Wie aus der Krankengeschichte hervorgeht, wurde

Oberleutnant G. durch einen linksseitigen tangentialen Kopfschuß verwundet. Er zeigte als Hauptausfallerscheinung einen homonymen Gesichtsfelddefekt nach rechts (s. Figur), Aphasie und Alexie. — Welche Zeit zwischen der Verletzung und dem Auftreten der ersten Ausfallsymptome liegt, hat sich leider nicht feststellen lassen. Durch die Freundlichkeit des Herrn Geh. Sanitätsrats Schreiber sind mir die in der Krankengeschichte erwähnten Aufzeichnungen gütigst zur Verfügung gestellt worden. Weitere Angaben über Dauer der Krankheit und den letzten Verlauf habe ich trotz größter Bemühungen nicht erkunden können. Jedoch enthält die Krankengeschichte einige wichtige Angaben, die uns einen Anhaltspunkt über den Sitz des Ausfallherdes im Gehirn bieten.

Wie sich aus den angeführten Fällen der Literatur ergibt, müssen wir unser Gesichtsfeld (s. Figur) zu einer Beschädigung des Hinterhauptlappens in Beziehung bringen.

Das Gesichtsfeld zeigt einen doppelseitigen homonymen Defekt auf beiden Augen. Die linken unteren Quadranten sind vollkommen ausgefallen; die linken oberen haben eine schmale Randzone, die dem erhaltenen Gesichtsfelde entspricht. Auf der rechten Gesichtsfeldhälfte ist der Gesichtsfeldausfall im unteren Quadranten kleiner als im linken oberen.

Der doppelseitige Ausfall im Gesichtsfelde ist bedingt durch eine beiderseitige Verletzung des Hinterhauptlappens, wie sie bei Tangentialschüssen die Regel zu sein pflegt. Die schädigende Einwirkung auf den Hinterhauptslappen wird dabei weniger herbeigeführt durch eine direkte Zertrümmerung der Hirnsubstanz durch das Geschoßstück als vielmehr durch eine Splitterung der Tabula interna, welche einen Druck auf das Hinterhaupt ausübt. Die Folgen des Druckes müssen jedoch auch eine dauernde Schädigung der Hirnsubstanz herbeigeführt haben, da sich die Symptome der

Hinterhauptschädigung auch nach einer Trepanation nur ganz unbedeutend gebessert haben.

Den Ausfallerscheinungen nach kann es sich hier nur um eine Verletzung des Hinterhauptlappens handeln. Schon nach den Beobachtungen in Friedenszeiten war die Hemianopsie eine der häufigsten Erscheinungen bei Erweichungsherden im Hinterhauptslappen. Diese Erfahrungen stimmen auch mit den Ergebnissen überein, die man bei Hinterhauptsschüssen im Kriege gemacht hat. Dabei hat man aus dem Bilde des Gesichtsfeldes noch eine genauere Lokalisation des Sitzes der Schädigung im Hinterhaupte machen können.

Handelt es sich, wie in unserem Falle, um eine doppelseitige Quadrantenhemianopsie, so muß die Schußrichtung eine derartige gewesen sein, daß sie beide Hinterhauptslappen betroffen hat.

Das Geschoß kann das Gehirn direkt treffen oder es verletzt nur den Knochen, so daß eine Splitterung der Tabula interna entsteht, die infolge Druckwirkung dieselben Erscheinungen macht wie ein direkter Durchschuß. Solche Splitterungen kommen vor allem bei Tangentialschüssen in betracht; um einen solchen handelt es sich auch bei unserem Patienten.

Das linksseitig auftreffende Geschoß hat wahrscheinlich durch die oberflächlichen Kopfgebilde der linken Seite seinen Weg in die Tiefe des Schädeldaches der rechten Seite genommen. Diese Art des Schußkanals stimmt zu unserem Gesichtsfelddefekt.

Der größere Ausfall auf der linken und der kleinere auf der rechten Gesichtsfeldhälfte beider Augen weisen auf die stärkere Beschädigung des rechten Hinterhauptlappens hin.

Der linke untere Quadrant ist vollkommen ausgefallen; diesem Defekt entspricht eine Funktionsstörung in der oberen Netzhauthälfte des linken Auges, die durch die Sehbahn mit der oberen Lippe der Fissura calcarina im rechten

Hinterhauptslappen in Verbindung steht. Es muß also nach dem vollkommenen Gesichtsfeldausfall in der linken unteren Hälfte auf eine vollständige Zerstörung des oberen Teiles der rechten Sehsphäre geschlossen werden.

Die Einschränkung des rechten unteren Gesichtsfeldes erstreckt sich auf den größeren Teil des Quadranten, der vertikalen Trennungslinie anliegend. Dieser Quadrant steht mit dem oberen Teil der Sehsphäre im linken Hinterhauptslappen in Zusammenhang. Die Verletzung muß demnach in der oberen Lippe der Fissura calcarina zu suchen sein. Die Läsion dieser Lippe ist aber nur eine teilweise, da auch der Quadrant nur unvollständig ausgefallen ist.

Auf der linken Seite des Gesichtsfeldes geht der Defekt über die Horizontale in den linken oberen Quadranten über und ist durch eine etwa 10^0 breite Sichel von der Gesichtslinie getrennt.

Im allgemeinen ist ein Ausfall im oberen Quadranten eine Seltenheit. Reine Quadrantenhemianopsien mit Ausfall in nur einem oberen Quadranten kamen fast gar nicht zur Beobachtung. Unter den von mir aus der Literatur zusammengestellten Fällen ist ein solcher seltener Fall (A II, 6) angeführt.

Häufiger kommt ein Defekt in einem oberen Quadranten zusammen mit einem Ausfall in einem unteren Quadranten zustande. Diese Bilder begegnen uns schon in einigen angeführten Fällen der einseitigen Hemianopsie (Fälle: A I, 2—4 und II, 2—5).

Fast regelmäßig sehen wir einen Defekt im oberen Quadranten bei Fällen von doppelseitiger Quadrantenhemianopsie (B II ff.). Diese Tatsache erklärt sich aus der Richtung des Geschosses, das bei den meisten Hinterhauptsverletzungen seinen Weg schräg nimmt.

Ausnahmefälle, in denen das Geschoß die quere Bahn

beibehielt und infolgedessen eine Hemianopsia inferior hervorrief, kamen zahlreicher zur Beobachtung als Hemianopsien ausschließlich in den oberen Quadranten.

Das Ueberwiegen der Hemianopsia inferior erklärt sich daraus, daß die oberen Teile der Sehsphäre den Verwundungen mehr ausgesetzt sind als die unteren. Der untere Teil des Sehzentrums in der Fissura calcarina ist offenbar durch seine Lage, die Dicke des Schädels an dieser Stelle in Gegend der Protuberantia occipitalis usw. besser geschützt.

Ein Gesichtsfeldausfall in den oberen Quadranten gleichzeitig mit einem Defekt in den unteren Quadranten ist bei der fast regelmäßigen schrägen Schußrichtung eine der häufigsten Erscheinungen.

Ein solches Bild bietet auch unser Fall. Der Ausfall, der das Gesichtsfeld in seinen beiden unteren Partien in verschiedenem Grade und gleichzeitig im linken oberen Quadranten zum größten Teil betroffen hat, beweist eine schräge Richtung des Schußkanals und eine in die Tiefe gehende Zerstörung des rechten Hinterhauptlappens.

Es muß also auch die untere Lippe der Fissura calcarina auf der rechten Seite größtenteils zerstört worden sein, wodurch sich der unvollständige Gesichtsfelddefekt im linken oberen Quadranten erklärt.

Der Gesichtsfeldausfall in den drei Quadranten steht zu der anscheinend geringen Kopfverletzung im Mißverhältnis. Die Art der Verwundung ließ wohl eine Läsion des Gehirns annehmen, war aber zu leicht, um aus ihr allein auf eine Hirnverletzung mit schweren Funktionsstörungen schließen zu können. — Wir müssen daher diese Störungen zu der Wirkung des Kopfschusses in Beziehung bringen, über die uns das Röntgenbild Aufklärung gibt.

An der Innenseite des Schädels waren deutlich Knochensplitter zu erkennen, die auf das Gehirn einen Druck ausübten. Hierdurch muß die Hirnsubstanz dauernd in dem

Maße geschädigt worden sein, als die Symptome, die selbst nach einer Trepanation nicht schwanden, anzeigten.

Zu der Hemianopsie kamen noch komplizierende Gehirnerscheinungen.

In jedem unserer aus der Literatur angeführten Fälle von Quadrantenhemianopsie finden sich neben den Verletzungen der Sehbahn noch anderweitige Störungen der Hirnfunktion, die auf die Läsion intracerebraler Bahnen oder anderer Bezirke der Hirnrinde hinweisen.

Diese Begleiterscheinungen sind meist leichter Natur in den Fällen mit einseitiger Hemianopsie. Es kommen Kopfschmerzen, Schwindelanfälle, Gedächtnisschwäche und ähnliche Ausfallserscheinungen zur Beobachtung, die aber bald wieder zurückgehen. Wir können daher diese Fälle der einseitigen Hemianopsie zu den unkomplizierten rechnen.

Bei den Fällen von doppelseitiger Quadrantenhemianopsie treten die Störungen der höheren Funktionen der Sehzentren stark in den Vordergrund. Gleichzeitig mit einem erheblichen Gesichtsfelddefekt finden wir Erscheinungen von Aphasie, Alexie, Seelenblindheit, meist auch Orientierungsstörung. Diese Störungen können vorübergehen oder dauernd erhalten bleiben. Haben Blutungen oder Oedeme die Leitungsunfähigkeit veranlaßt, so ist eine Besserung und Heilung möglich; ist dagegen die entsprechende Hirnsubstanz zertrümmert, so bleibt die Ausfallerscheinung unvermindert bestehen.

Die Begleiterscheinungen tragen dazu bei, den Sitz der Läsion im Gehirn noch genauer zu bestimmen.

Unser Patient zeigte neben dem Symptom der doppelseitigen Hemianopsie Störungen der höheren optischen Funktionen, und zwar Aphasie und Alexie.

Welcher Art die Aphasie war, läßt sich aus der Krankengeschichte, in der mir dieses Symptom charakterisierende Angaben nicht beigefügt waren, nicht ermitteln. Von den

beiden Hauptformen: der motorischen und sensorischen Aphasie ist aber die erstere hier auszuschließen.

Die motorische Aphasie, d. h. ein mehr oder weniger vollständiger Verlust der Sprache bei erhaltenem Sprachverständnis, ist die Folge einer Erkrankung im hinteren Bezirk der dritten Stirnwindung. Sie kann zustandekommen bei Embolie der arteria fossae Sylvii. Die Schußverletzung des Gehirns im Hinterhauptslappen erstreckt sich aber nicht bis in den Stirnlappen, und außerdem würde ein Schuß in diese Gegend den unmittelbaren Tod zur Folge haben.

Es müßte sich demnach in unserem Fall um eine sensorische Aphasie handeln. Wir verstehen darunter einen völligen oder unvollständigen Verlust der Fähigkeit, Gesprochenes zu verstehen bei erhaltenem Hörvermögen, und finden sie bei Sitz der Erkrankung in der ersten Windung des Schläfenlappens. Häufig verknüpft mit dieser Art der Aphasie ist die optische Aphasie, die mit der sensorischen eine gewisse Aehnlichkeit hat. Sie besteht darin, daß vorgehaltene Gegegenstände zwar gesehen und erkannt werden, aber nicht bezeichnet werden können, obgleich der Patient sonst sprechen und das Wort auch finden kann, wenn der Reiz von einer anderen Sinnessphäre aus geweckt wird. Die optische Aphasie entsteht bei Herden, die an der Grenze von linkem Hinterhaupts- und Schläfenlappen gelegen und so ausgedehnt sind, daß sie die von beiden Hinterhauptslappen zum Klangbildzentrum ziehenden Leitungsbahnen unterbrechen. Die Störung ist deshalb meistens mit Alexie und Hemianopsie verbunden.

Bei unserem Patienten fanden sich diese Symptome zusammen vor. Es muß demnach die Verletzung des linken Hinterhauptslappens bis an den Schläfenlappen gereicht und die zum Klangbildzentrum ziehende Leitungsbahn unterbrochen haben. Der linksseitige Sitz der Verwundung am

Hinterhaupt kann dieser Hirnpartie wohl entsprechen, so daß die optische Aphasie ihre Erklärung findet.

Die Alexie (Wortblindheit) tritt gewöhnlich mit der optischen Aphasie auf. Die Erinnerungsbilder für die Schriftzeichen gehören wahrscheinlich beiden Sehsphären an. Um sie aber zum Lesen zu verwerten, müssen die meisten Menschen zunächst die entsprechenden Wortklänge erzeugen. Eine Schädigung des Klangbildzentrums muß also auch das Lesen beeinträchtigen.

Die Alexie kann auch ohne die Aphasie entstehen. Es liegt dann eine Erkrankung des linken unteren Scheitellappens (Gyrus angularis) zugrunde, welche die von beiden Sehsphären zum Klangbildzentrum gehenden Leitungsbahnen (Forceps-Tapetumbahn (Sachs)) treffen mußte.

Die Schußwirkung wird sich in unserem Fall aber wahrscheinlich sowohl auf das Klangbildzentrum als auch von den beiden Sehsphären weiter hinauf bis zum linken unteren Scheitellappen (Cyrus angularis) erstrecken.

Ein Jahr nach der Verwundung bekam Patient einen Krampfanfall, der als ein epileptischer von der Hirnrinde ausgehender Anfall gedeutet wurde. Diese Erscheinung äußerte sich in einem Ohnmachtsanfall, dem Zuckungen in den linken Extremitäten vorausgingen. Die Krampfanfälle wiederholten sich und häuften sich in späterer Zeit, ließen jedoch an Intensität nach.

Diese nach der Schädelverletzung entstandene Epilepsie müssen wir entweder auf eine Rindenläsion durch Knochensplitter in der motorischen Zone beziehen, oder es war der Druck, dem die Rinde unter den deprimierten Knochenstücken ausgesetzt war, welcher den Reiz hervorrief.

Diese Form der lokalisierten resp. halbseitigen Krämpfe wird als partielle Epilepsie, Rinden- oder Jaksonsche Epilepsie bezeichnet. Diese posttraumatische Epilepsie ent-

wickelt sich meist erst nach einem Stadium der Latenz, das sich über Jahre, ja selbst über Dezennien erstrecken kann.

Pathologisch können ein Oedem der Pia und leichte chronisch-entzündliche Prozesse mit Bildung weißer Streifen, besonders entlang den Gefäßen, die einzige nachweisbare Veränderung bilden. Bei makroskopisch negativem Befunde kann die mikroskopische Untersuchung entzündliche Veränderungen (Meningo-Encephalitis) zeigen.

Die Affektion kann durch die Verletzung im Bereich der motorischen Zone direkt hervorgerufen sein, wie es meistens der Fall ist. Doch ist diese Möglichkeit bei unserem Patienten auszuschließen, da sich die Anfälle erst ein Jahr nach der Verwundung einstellten. Es kann sich aber auch die Shokwirkung des Schädeltraumas auf die motorische Rinde erstreckt haben. Dann aber wären die Krampfanfälle wohl kurze Zeit nach der Verwundung aufgetreten. Schließlich können wir an eine durch die Verletzung hervorgerufene chronische Entzündung denken, die sich allmählich auf die motorische Region ausgebreitet hat. Dieser Gedanke ist wohl als der wahrscheinlichere anzunehmen, da in einem sich nach der Verletzung im motorischen Rindengebiete allmählich entwickelnden entzündlichen Prozesse das Latenzstadium dieser Epilepsie seine Begründung findet. Auf der Höhe der Entzündung ist der Reiz auf die Muskelzentren stark genug gewesen, um Zuckungen in den Muskeln auszulösen, die mit dem Abklingen des Krankheitsprozesses an Intensität nachließen. Die Muskelzuckungen in den linken Extremitäten sind ein Beweis dafür, daß der Krankheitsprozeß im motorischen Rindengebiete des rechten Hirnlappens seinen Sitz hatte. Denn nach der von Fritsch und Hitzig festgestellten Tatsache lösen Reize, welche die Rinde der motorischen Zone treffen, Konvulsionen in der Muskulatur der entgegengesetzten Körperhälfte aus. Diese Lokalisation des Rindenherdes kann zu der stärkeren Beschädigung des rechten Hinterhauptlappens gut stimmen.

Die Augenspiegelung ergab beiderseits einen normalen Augenhintergrund. Die Sehschärfe war auf beiden Augen ziemlich voll.

Bei einer Nachuntersuchung im Januar 1917 zeigte sich, daß die komplizierenden Hirnerscheinungen zurückgetreten waren; die Gesichtsfelder aber hatten sich ziemlich unverändert erhalten. Auch die Sehschärfe hatte keine Verschlechterung erfahren. Das Lesen war fließender geworden, namentlich wenn Patient die ihm von Schreiber verordnete Prismenbrille benutzte.

Patient war als dienstuntauglich entlassen, und, soviel ich in Erfahrung bringen konnte, soll er später leichte Beschäftigung in seinem Zivilberufe als Jurist wieder aufgenommen haben.

Am Schlusse dieser Arbeit ist es mir eine angenehme Pflicht, Herrn Geheimrat Prof. Dr. Greeff meinen herzlichsten Dank für freundliche Ueberlassung dieses Themas auszusprechen.

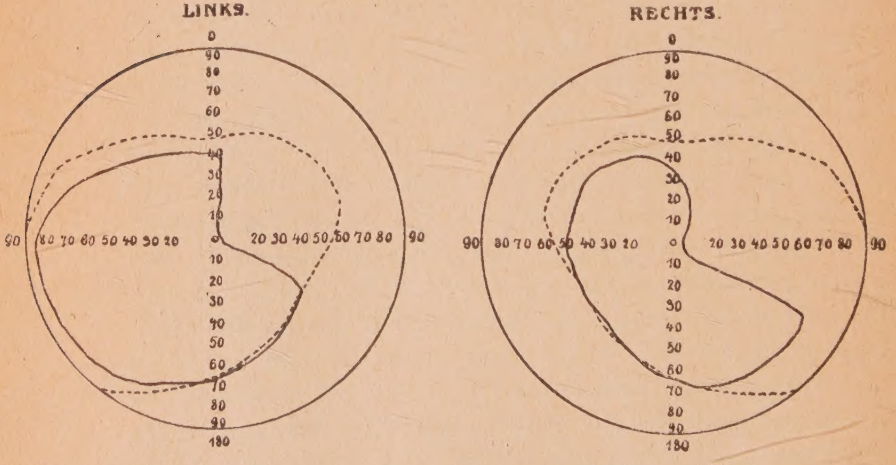

Doppelseitige Quadrantenhemianopsie, oder genauer bezeichnet:
Hemianopsia quadrata inferior sinistra completa +
H. qu. inferior dextra incompleta +
H. qu. superior sinistra incompleta.

Literatur.

Wagenmann, Bericht über die vierzigste Versammlung der ophthalmologischen Gesellschaft. Heidelberg 1916.

Uhthoff (Breslau), Ueber die Verletzungen der zentralen Sehbahnen und des Sehzentrums bei Schädel- spez. Hinterhauptsschüssen. — Bericht über die 40. Vers. der ophthalm. Ges. — „Wagenmann", Heidelberg 1916.

Pincus (Cöln), Klinische Beobachtungen an Hinterhauptsschüssen. Ebendaselbst.

Römer, Lehrbuch der Augenheilkunde. 1910.

Uhthoff, Beiträge zu den hemianopischen Gesichtsfeldstörungen nach Schädelschüssen. Klin. Monatsblatt f. Augenheilkunde. Bd. 55. Berlin 1916.

Axenfeld, Hemianopische Gesichtsfeldstörungen nach Schädelschüssen. Klin. Monatsblatt f. Augenheilkunde. Bd. 55. Berlin 1916.

Pagenstecher, A. H., Ueber Sehstörung nach Schußverletzung am Hinterhaupt. Arch. f. Augenheilkunde. Bd. 80, Heft 4. 1916.

Tatsuji Inouye, Die Sehstörungen bei Schußverletzungen der kortikalen Sehsphäre nach Beobachtungen an Verwundeten der letzten japanischen Kriege. Leipzig ,Verl. v. W .Engelmann, 1909. Kriege. Leipzig, Verl. v. W. Engelmann, 1909.

Graefe-Saemisch, Handbuch der gesamten Augenheilkunde. IX. Bd., V. Abtlg. „Wagenmann", Die Verletzungen des Auges.

Lenz, Beiträge zur Hemianopsie. Kl. Monatsblatt f. Augenheilkunde. Beilageheft zu Bd. XLIII. 1905.

H. Wilbrand, Die hemianopischen Gesichtsfeldformen und das optische Wahrnehmungszentrum. Wiesbaden, J. F. Bergmann 1890.

Henschen, Klinische und anatomische Beiträge zur Pathologie des Gehirns. 1.—4. Teil. 1890—1903.

Lebenslauf

Als Sohn des Gastwirts Ernst Löher bin ich, Ernst Theodor Löher, am 29. April 1888 zu Menden in Westfalen, Kreis Iserlohn, kath. Religion geboren. Vom Jahre 1894 bis zum Jahre 1900 besuchte ich die Volksschule, darauf die Rektoratsschule meiner Vaterstadt. Seit 1905 war ich Schüler des humanistischen Gymnasiums zu Attendorn in Westfalen, woselbst ich Ostern 1911 die Reifeprüfung bestand. Ich widmete mich dem Studium der Medizin die ersten zwei Semester an der Universität zu Tübingen, das dritte Semester zu Münster, sodann zwei Semester an der Universität zu Kiel, wo ich Michaelis 1913 die Vorprüfung ablegte. Die klinischen Semester verbrachte ich sämtlich an der Universität zu Berlin. Hier bestand ich im Dezember 1916 die Staatsprüfung und anschließend daran im April 1917 das Doktorexamen. Seit Kriegsbeginn war ich am Kgl. Charité-Krankenhause tätig.

Allen meinen hochverehrten Lehrern spreche ich an dieser Stelle meinen innigsten Dank aus.